

▶ SELARL Dr Mairé Vincent

Chirurgiens-Dentistes à SAINT MEDARD EN JALLES

📍 73 avenue de la Boétie 33160 SAINT MEDARD EN JALLES

☎ Tel. : +33 5 56 95 83 99

🌐 dr-vincent-maire.chirurgiens-dentistes.fr

La mylolyse dentaire ou lésion cervicale d'usure

La mylolyse ou lésion cervicale d'usure se définit comme une perte de matière dentaire se localisant au collet de la dent.

Elle se caractérise par une cavité située dans la partie cervicale de la dent, c'est-à-dire au niveau de la jonction entre la couronne et la racine. Cette lésion est brillante, dure au sondage et peut prendre une légère coloration brune. Ce défaut de la dent n'est pas lié à une carie.

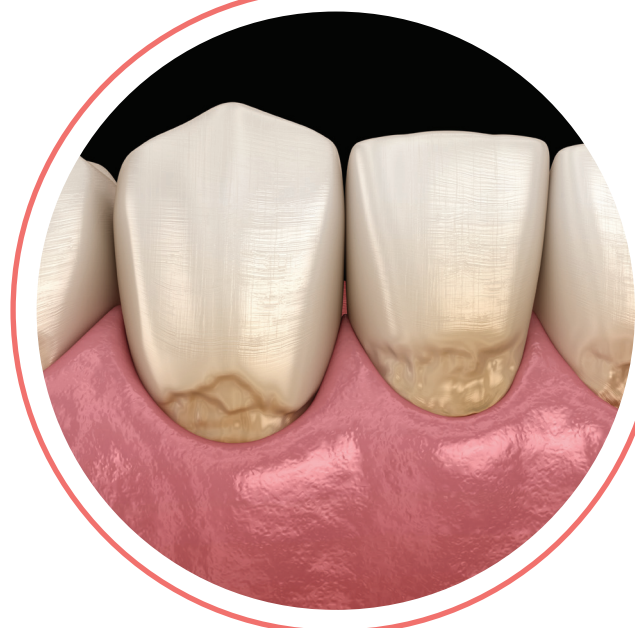
ORIGINE DE LA MYLOLYSE

Pour certains auteurs, elle serait essentiellement liée au bruxisme (grincement des dents).

Le bruxisme exerce des forces importantes sur les dents ce qui provoque, en plus de l'abrasion dentaire, le décollement progressif des prismes d'émail par mise en flexion de la jonction couronne-racine. Ce phénomène est amplifié quand le parodonte (tissu de soutien de la dent) est solide et donc rigide.

D'autres facteurs peuvent entrer en jeu :

- ▶ Un brossage vigoureux et horizontal avec l'utilisation d'une brosse dure.
- ▶ La prise d'aliments trop acides.
- ▶ Un problème de reflux d'acide gastrique.



QUELS TRAITEMENTS ?

La mylolyse ne présente pas de risque pour les dents. L'évolution est en général atténuée ou stoppée si on en identifie les causes :

- > Rectification de la technique de brossage.
- > Limitation de la prise d'aliments acides.
- > Contrôle d'éventuels reflux gastriques à l'aide de médicaments adaptés.

Un traitement des mylolyse peut néanmoins être mis en place si le patient évoque une douleur (sensibilité thermique) ou une gêne esthétique.

Il consiste alors à combler la perte de substance par des matériaux adaptés (composites) collés.

NOS CONSEILS

La mylolyse peut être considérée comme un signal d'alerte d'une éventuelle surcharge occlusale. Le traitement mis en place permettra d'éviter, à moyen et long terme, un déchaussement ou une fragilisation de la dent.

